Associazione
Amici di Brugg

20

Argomenti di implantoprotesi

QUADERNI DI PROGRESSO ODONTOSTOMATOLOGICO

TIZIANO TESTORI
MATTEO CHIAPASCO
FRANCESCA BIANCHI

CONSIDERAZIONI ESTETICHE E FUNZIONALI IN IMPLANTOLOGIA OSTEOINTEGRATA

1
CONSIDERAZIONI GENERALI

Il conseguimento di un risultato estetico ottimale in una riabilitazione implantare del gruppo frontale è l'obiettivo primario del trattamento. Il risultato estetico è oggi raggiungibile grazie ad una combinazione di diagnosi e piano di trattamento accurati, tecnica chirurgica, adeguata componentistica implantare e materiali protesici altamente specializzati.

Il sito implantare deve essere valutato in un ambito più ampio di estetica facciale e dentale; qualora il rapporto tra i tessuti duri e molli e la dentatura residua non sia armonico, esiste l'indicazione ad una correzione chirurgica o ortodontica; se, viceversa, tale rapporto è corretto, l'obiettivo è quello di mantenere la condizione esistente nel corso delle diverse fasi chirurgiche e protesiche.

VALUTAZIONE DIAGNOSTICA

Nell'ambito della pianificazione implantare la valutazione diagnostica prevede l'esame facciale e dentale sul piano frontale e sagittale.

Il paziente viene esaminato sia a labbra rilassate al fine di valutare la competenza labiale e l'adeguatezza della quota visibile dei denti sia quando il paziente sorride sia quando ride.

La valutazione dentale e parodontale prevede un attento esame delle proporzioni e dimensioni dei denti, delle linee mediane, dei margini incisali, dell'allineamento assiale e verticale, della progressione antero-posteriore e della morfologia dei tessuti gengivali. È in questa fase che si può decidere se intraprendere un trattamento ortodontico per ricreare un'armonia a livello della dentatura.

La valutazione dei tessuti molli permette di distinguere i pazienti in due biotipi: il biotipo 1 caratterizzato da parodonto sottile, traslucido, festonato e il biotipo 2 caratterizzato da parodonto spesso, opaco e piatto.

È opportuno ricordare che i pazienti con parodonto sottile sono più esposti al rischio di recessioni sia sul versante vestibolare che su quello interprossimale.

A livello osseo è indispensabile poter valutare preliminarmente i tessuti in senso apico-coronale, vestibolo-linguale e mesio-distale affinché il posizionamento dell'impianto possa avvenire secondo parametri ideali di angolazione, inclinazione e distanza interimplantare. Frequentemente nei settori anteriori il sito implantare non presenta le caratteristiche ideali per un posizionamento ottimale degli impianti a causa delle alterazioni a cui va incontro la cresta dopo l'estrazione degli elementi con conseguente riassorbimento osseo o a causa di disarmonie legate all'agenesia degli elementi dentali; tali caratteristiche possono essere ricreate chirurgicamente o, talvolta, ortodonticamente.

L'estrazione degli elementi del gruppo frontale provoca un riassorbimento della cresta che si verifica principalmente nel corso dei primi 6-12 mesi dall'avulsione e avviene in senso centrifugo a livello mandibolare e in senso centripeto a livello mascellare.

Una tecnica atraumatica di avulsione è una delle condizioni per la preservazione del futuro sito implantare. Di solito si utilizza un sindesmotomo di ridotte dimensioni che inserito a livello del legamento parodontale seziona le fibre parodontali e lussa l'elemento dentale riservando l'impiego della pinza da estrazione alle fasi finali. In alcuni casi, invece, è preferibile sezionare l'elemento dentale pur trattandosi di un monoradicolato rimovendo successivamente i frammenti radicolari preservando così tutta la teca vestibolare.

Eventuali difetti a livello di tessuti duri o molli devono essere intercettati nel corso della fase diagnostica ed essere corretti preliminarmente alla prima fase chirurgica o contestualmente alla prima fase chirurgica per ottenere condizioni di idealità nei tre piani dello spazio.

La posizione apico-coronale determina la festonatura peri-implantare e l'instaurarsi di una corretta ampiezza biologica. La piattaforma dell'impianto deve essere posizionata 2-3 mm apicalmente dal futuro margine libero gengivale; tuttavia, per consentire un corretto mantenimento a lungo termine della salute dei tessuti peri-implantari, il canale transmucoso non dovrebbe superare la profondità di 2-3 mm al fine di evitare peri-implantiti.

In senso vestibolo-linguale è consigliabile modificare l'angolazione dell'impianto rispetto alla posizione radicolare originaria dell'elemento dentale. Infatti se l'impianto viene posizionato seguendo la direzione della parete vestibolare dell'alveolo si possono verificare possibili processi di compressione a carico della parete ossea vestibolare con conseguente riassorbimento osseo e recessione dei tessuti molli. Inoltre se è necessaria una correzione superiore ai 20-25° dell'asse della corona rispetto all'asse implantare è più facile avere recessioni soprattutto nel biotipo parodontale 1. È viceversa consigliabile posizionare l'impianto con un'angolazione palatale di 5-10° rispetto ad un armonico arco di cerchio che unisce i denti naturali rimanenti cercando di minimizzare la differenza di asse tra l'impianto e la futura corona protesica. La vite di fissazione degli impianti dovrebbe idealmente emergere a livello del cingolo della futura corona.

È opportuno ricordare ancora che la corona protesica implantare deve essere l'ideale prosecuzione dell'impianto, mentre nei denti frontali naturali la corona è disassata rispetto alla radice di circa 20-30°.

La posizione mesio-distale determina la morfologia delle papille; si è visto che una distanza fra 2 impianti di almeno 3 mm è un requisito imprescindibile e quella di almeno 1,5 mm fra un impianto e un dente naturale.

Bisogna inoltre ricordare che la morfologia della corona protesica ha un'influenza anche sulla rigenerazione della papilla. Come dimostrato da Tarnow, quando il punto di contatto è ad una distanza massima di 5 mm dalla cresta ossea c'è predicibilità nella rigenerazione papillare, mentre al di sopra di tale valore la rigenerazione si ottiene in modo non predicibile.

Un'accurata diagnosi deve perciò essere stabilita dall'inizio per valutare i parametri clinici che ci permettano di formulare un piano di trattamento che sia predicibile nei risultati e che possieda una sequenzialità operativa applicabile nella pratica clinica.

Le moderne tecniche di rigenerazione del tessuto osseo unite a tecniche di chirurgia plastica parodontale ci hanno permesso di ricreare un sito implantare che si armonizzi con i denti adiacenti.

È un dato acquisito che l'impianto sia inteso come l'estensione apicale del restauro protesico, inserito in un volume osseo adeguato per posizionare un corpo implantare in modo ideale e con i tessuti molli caratterizzati da un aspetto del tutto simile a quello che presentano i denti naturali.

La letteratura ha proposto numerose classificazioni riguardanti l'anatomia del difetto da correggere e la tempistica ottimale per posizionare gli impianti dopo l'avulsione degli elementi dentali.

La classificazione da noi proposta è di semplice utilizzo clinico e divide i difetti in:

- **Classe I:**
  considerando il sito implantare in sezione sagittale non si ha atrofia ossea ma soltanto del tessuto che forma il margine gengivale libero *(Figg. 1-8)*.

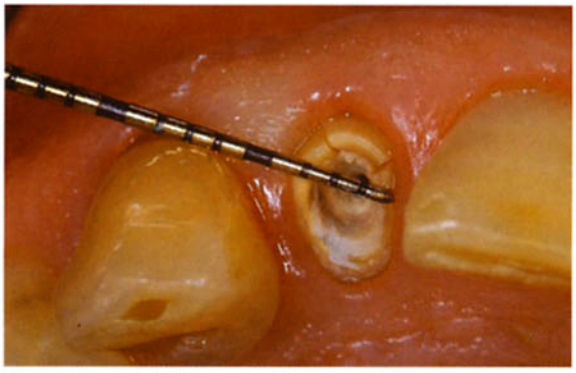

Fig. 1 - *Incisivo laterale fratturato non più recuperabile dal punto di vista conservativo.*

Fig. 2 - *Avulsione atraumatica sezionando il dente mesio-distalmente.*

Fig. 3 - *Una exodonzia attenta ha permesso la preservazione della teca ossea vestibolare.*

Fig. 4 - *Rilevamento della posizione dell'impianto in prima fase chirurgica.*

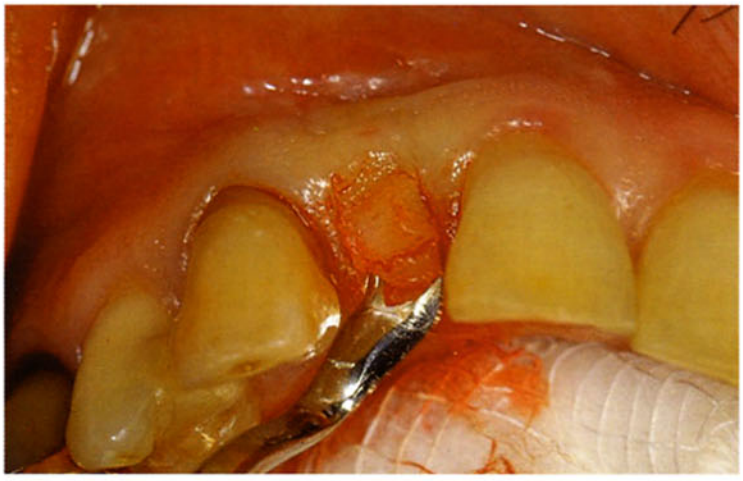

Fig. 5 - *Interventi mininvasivo della seconda fase chirurgica.*

Fig. 6 - *Caso ultimato.*

Fig. 7 - *Caso ultimato - visione del sorriso del paziente.*

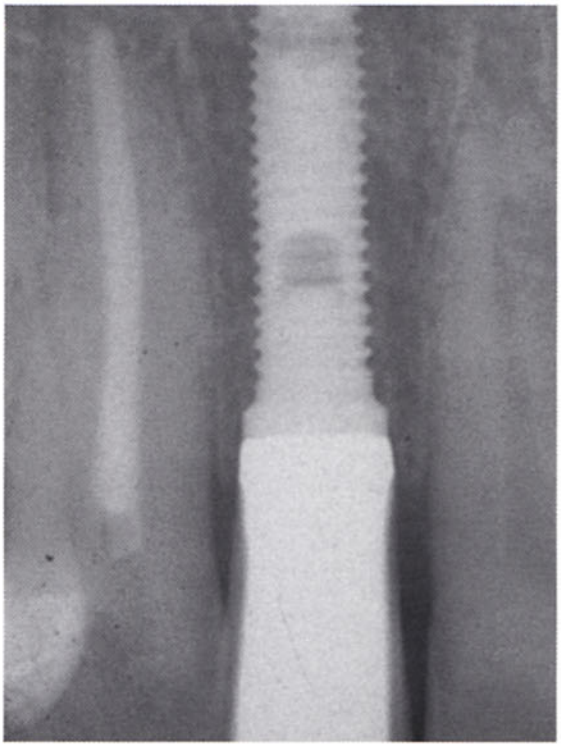

Fig. 8 - *Controllo radiografico.*

- **Classe II:**
  non si ha atrofia in senso verticale ma soltanto orizzontale di grado lieve che non pregiudica una corretta posizione implantare. Il difetto può essere corretto con tecniche di chirurgia plastica parodontale *(Figg. 9-20)*.

Fig. 9 - *Caso iniziale - visione frontale.*

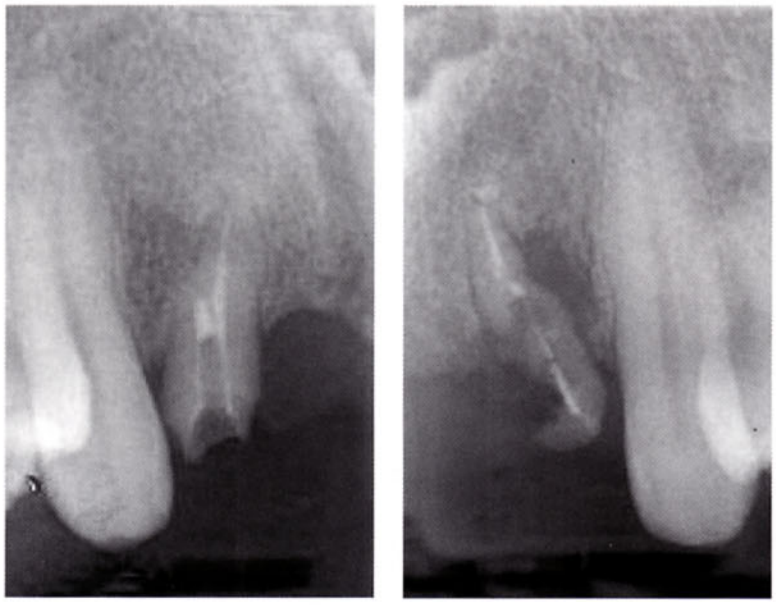

Figg. 10-11 -*Radiografia dell'incisivo laterale superiore di sinistra fratturato: si può notare la lesione apico-apicale. Falsa strada endodontica a livello dell'incisivo controlaterale.*

Fig. 12 - *Avulsione atraumatica.*

Fig. 13 - *Posizionamento di quattro impianti con adeguata distanza interimplantare e corretto posizionamento tridimensionale in senso medio-distale e vestibolo-palatale.*

Fig. 14 - *Tessuti parodontali - si può notare l'armonia della nuova festonatura parodontale.*

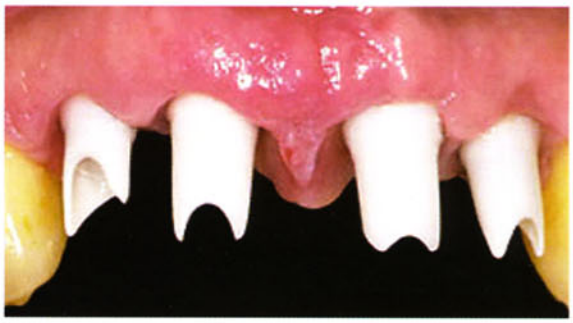

Fig. 15 - *Perni in zirconio in situ.*

Fig. 16

Figg. 16, 17 e 18 - *Caso ultimato: sorriso, visione frontale e palatale. Si possono notare le caratterizzazioni della corona in ceramica integrale che rendono il dente molto naturale.*

Fig. 17

Fig. 18

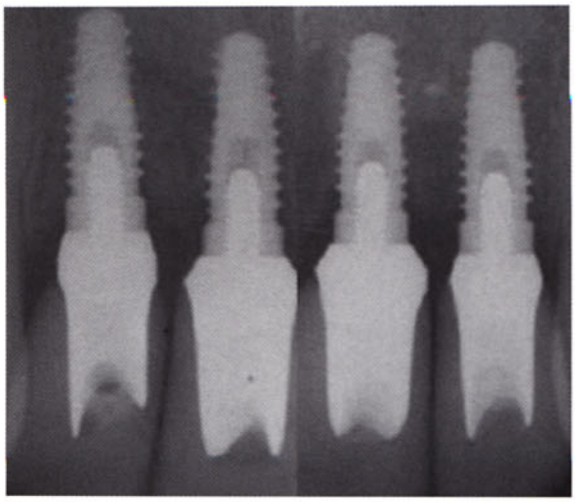

Fig. 19

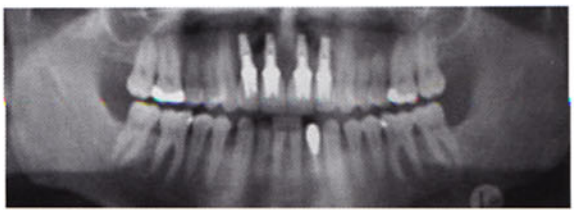

Fig. 20

Figg. 19 e 20 - *Controlli radiografici: radiografia endorale, ortopantomografia.*

- **Classe IIA:**
  atrofia in senso verticale ed orizzontale di grado moderato che tuttavia permette un ottimale posizionamento dell'impianto. Anche in questi casi è possibile correggere il difetto con tecniche di rigenerazione ossea concomitante.

- **Classe III:**
  atrofia ossea orizzontale di grado moderato-avanzato con minima componente in senso verticale che pur consentendo il posizionamento dell'impianto nella prima fase chirurgica necessita di tecniche di rigenerazione ossea *(Figg. 21-33)*.

Fig. 21 - *Caso iniziale: visione frontale.*

Fig. 22 - *Caso iniziale: visione occlusale.*

Fig. 23 - *Rx endorale.*

Fig. 24 - *Scollamento del lembo.*

Fig. 25 - *Fenestrazione vestibolare intenzionale. È stato seguito l'asse protesico ideale.*

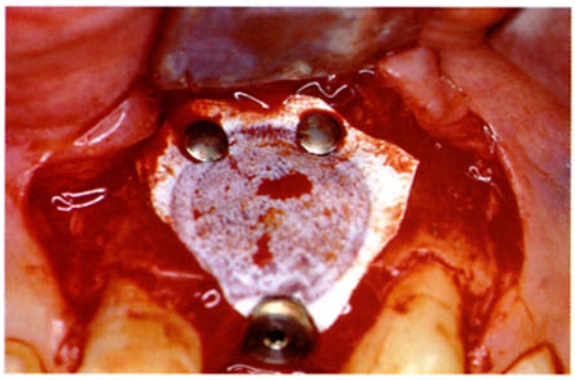

Fig. 26 - *Posizionamento impianto e fissazione membrana.*

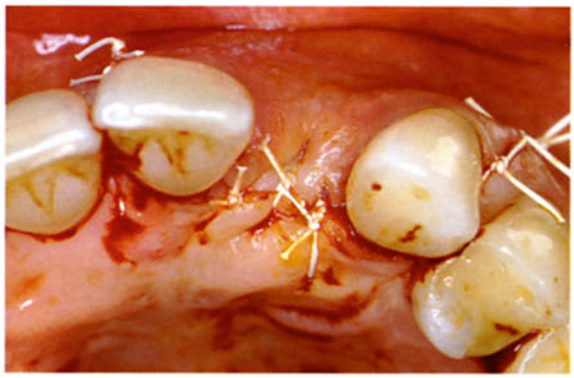

Fig. 27 - *Chiusura primaria del lembo con sutura in monofilamento.*

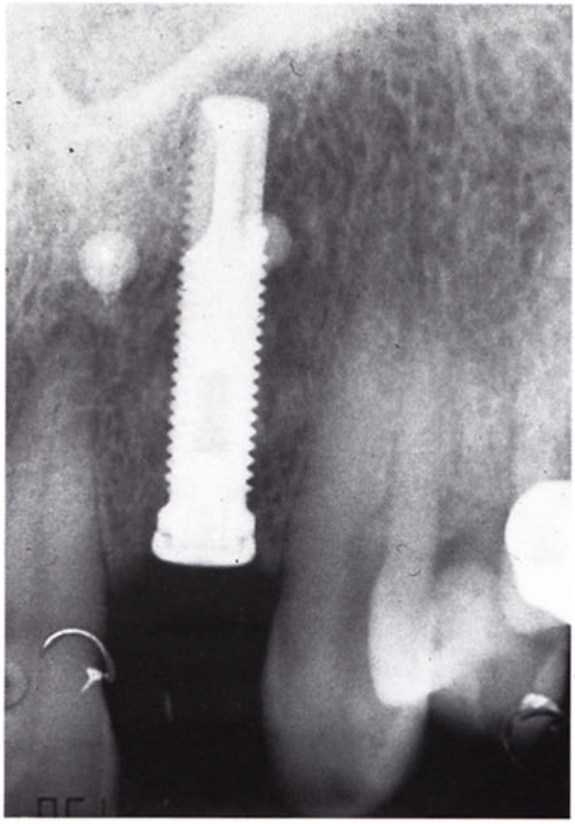

Fig. 28 - *Controllo radiografico post-operatorio.*

Fig. 29 - *Intervento della 2ª fase chirurgica. Si evidenzia l'avvenuta rigenerazione ossea.*

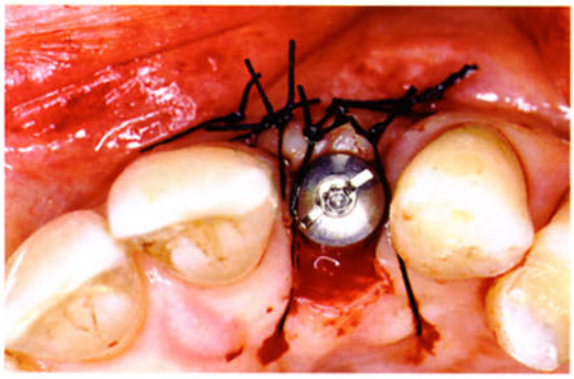

Fig. 30 - *Sutura.*

Fig. 31 - *Posizionamento di perno estetico in allumina.*

Fig. 32 - *Caso ultimato: visione frontale.*

Fig. 33 - *Controllo radiografico del caso finito.*

- **Classe IV:**
  il difetto osseo è sia sul piano verticale che orizzontale. Tale difetto richiede un preventivo trattamento combinato sia a livello dei tessuti duri che molli.

Nei difetti di Classe III il posizionamento dell'impianto può avvenire contestualmente alla fase rigenerativa a livello dei tessuti duri o si può optare per una rigenerazione ossea che precede la fase implantare.

Nei difetti di Classe IV è fortemente consigliato far procedere la fase di posizionamento implantare da un intervento di rigenerazione ossea.

Un'arma aggiuntiva da unire al potenziale della rigenerazione ossea può essere rappresentata dall'estrusione ortodontica di elementi destinati all'estrazione, per aumentare la quantità di tessuti duri e molli prima dell'intervento implantare.

Clinicamente si può discutere sul fatto che sia più opportuno aumentare prima i tessuti molli al fine di prevenire un'eventuale esposizione delle membrane oppure procedere direttamente a rigenerare la parte di osso mancante cercando con lembi a riposizione coronale di ottenere una guarigione per prima intenzione della ferita chirurgica. Sarà il singolo operatore a decidere il tipo di approccio in funzione della sua esperienza clinica e delle condizioni anatomiche di ciascun caso.

Si può affermare che, suddividendo le varie procedure operative in fasi distinte, la predicibilità del risultato può essere facilmente ottenibile dalla maggioranza degli operatori.

I risultati funzionali ed estetici che possiamo ottenere in implantologia attualmente, sempre che vengano rispettati i concetti fondamentali di funzionalità ed occlusione, sono estremamente confortanti.

Nei nostri piani di trattamento è molto aumentata la richiesta di estetica che però non può essere separata dalla funzione.

Dobbiamo quindi parlare di estetica nella funzione ed i nostri sforzi devono perseguire un risultato protesico corretto, piacevole esteticamente, mantenendo o ripristinando la corretta funzione occlusale, muscolare ed articolare nel rispetto dei tessuti parodontali superficiali e profondi.